Aus dem Pathologischen Institut zu Göttingen.
Vorstand: Prof. Dr. Gg. B. Gruber.

Zur Frage der Gaumenbildung bei Cranioschisis totalis

(Anencephalie)

Inaugural-Dissertation
zur
Erlangung der zahnärztlichen Doktorwürde
der
Hohen Medizinischen Fakultät
der
Georg-August-Universität zu Göttingen

Am 16. Juni 1937

vorgelegt von
Ursula Strauß, Zahnärztin,
Göttingen

Buch- und Kunstdruckerei Wilh. Postberg, Bottrop i.W.
1937

Referent: Prof. Dr. Gg. B. Gruber.
Dekan: Prof. Dr. B. Mueller.

Tag der mündlichen Prüfung: 30. Juni 1937.

Im folgenden handelt es sich um die Beobachtungen an den Gaumen von 18 Holoacraniern, die mir als Untersuchungsgut — größtenteils als Formalinpräparate — im Pathologischen Institut Göttingen zur Verfügung standen. Ich benutze absichtlich nicht die Bezeichnung Anencephalie, obwohl sie sich für die hirnlosen Mißgeburten eingebürgert hat, weil über die Ungenauigkeit dieses Ausdruckes mit Recht manches zu lesen ist. Weder die philologischen Grundlagen noch die Ätiologie der Erscheinung stehen hier zur Debatte. Anencephalie würde Holoanencephalie schlechthin bedeuten. Da nun aber die die Schädelbasis bedeckende Area cerebro-vasculosa Inseln von Neuralgewebe enthalten kann (Ossenkopp), möchte ich die Früchte lieber als mit Cranioschisis totalis behaftet bezeichnen. Denn das ist neben einer mehr oder weniger gespaltenen Wirbelsäule ein allen gemeinsames Merkmal.

Die ausführliche Schilderung einer derartigen Mißgeburt dürfte sich erübrigen, da sie hinlänglich bekannt sind und sich

Bild 1. S. 700/35 ♀

Bild 2. S. 167/36 ♀

stark ähneln. Höchstens der Grad der Uranoskopie und das damit im Zusammenhang stehende Vorhanden- respektive Nichtvorhandensein des Halses unterscheidet sie (M a t e r n a), eventuell eingerollte Ohren, offener Mund mit hervorstehender Zunge und ähnliches mehr.

Leider war es nicht möglich das genaue Alter der Embryonen festzustellen, so daß man diesen gleichalterige normale Foeten zum Vergleich hätte gegenüberstellen können. Die Holoacranier sind meistens mit Kyphosen, Lordosen oder Skoliosen behaftet; ein Teil der eigentlichen Körperlänge entfällt also auf diese Verkrümmungen. So kann man nicht nach der sonst gebräuchlichen Methode Länge und Alter in Beziehung setzen. Von den 18 Früchten sind 10 im Protokoll ausdrücklich als „unreif" bezeichnet, eine von 37 cm Länge als „fast reif", von 32 cm Länge als „reif". Je eine Frucht von 32 cm und 26 cm sind „im 7. Monat". Normalerweise beträgt die Länge eines Neugeborenen 45 bis 50 cm und eines Foeten von 7 Monaten ca. 35 cm. Man sieht

also, daß das Alter der Früchte mit Cranioschisis totalis stets etwas höher angenommen werden muß als es der Körperlänge entsprechen würde. In unserem Falle handelt es sich also wahrscheinlich nicht um Foeten von 5—7 Monaten, sondern um jeweils etwas ältere.

Zum Vergleich wurden Foeten vom 4.—9. Monat herangezogen und ein Kind von 6 Monaten post partum. Die Verhältnisse an deren Gaumen erwiesen sich als nicht stark verschieden; so kann man sie wohl als Ausgangspunkt der Untersuchungen verwerten. Allgemeingültige anthropologische Durchschnittswerte lassen sich ja sowieso nicht bei einer derart beschränkten Zahl von Fällen und dem verschiedenen Alter derselben errechnen. Hinzu kommen die Größenunterschiede nach dem Geschlecht.

Unter den 18 Akraniern befand sich einer mit Makrostoma und einer mit Hasenscharte und Wolfsrachen. Soweit nötig, sollen diese gesondert abgehandelt werden.

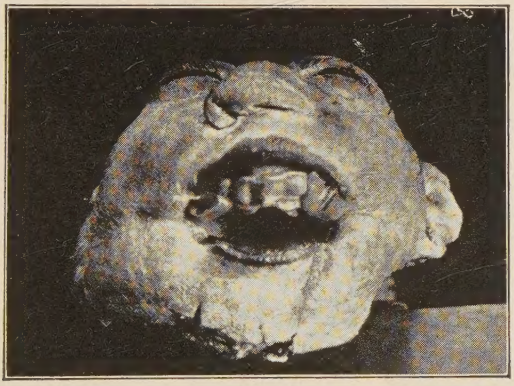

Bild 3. S. 269 37 ♀ quere Wangenspalte

Nachdem ich die Gaumen isoliert hatte, stellte ich mir zunächst nach Gipsabdrücken Gipsmodelle her in der Erwägung, daß diese sich fehlerfreier studieren und messen lassen würden als die Originale. Die Praxis lohnte die Mühe und ich fand außerdem, auch A s h l e y machte Messungen an Modellen, weil diese

„more reliable". Die meist übliche, auch von Bauer angegebene Einteilung der Gaumen nach ihren äußeren Umrissen läßt sich hier leider nicht anwenden. Er unterscheidet:

1. U-förmige Gaumen: parallele Alveolarränder,
2. ellipsoide Gaumen: konvergierende Alveolarränder,
3. paraboloide Gaumen: divergierende Alveolarränder,
4. unbestimmt: alle diejenigen, die sich in die drei übrigen Rubriken nicht einordnen lassen.

Drei Typen fallen auch hier zwangsläufig auf: Ganz spitze Bögen, solche die vorn bis zum vollständig geraden Verlauf abgeflacht sind, und Übergänge zwischen diesen, doch fällt ein exakter Vergleich schwer. Die zweitgenannten haben fast die Form einer querliegenden Ellipse, während die spitzbogigen — wie auch die meisten anderen — sowohl für ellipsoide als auch für paraboloide Form in Gegend über dem Keim des ersten Milch-

Gipsmodelle.

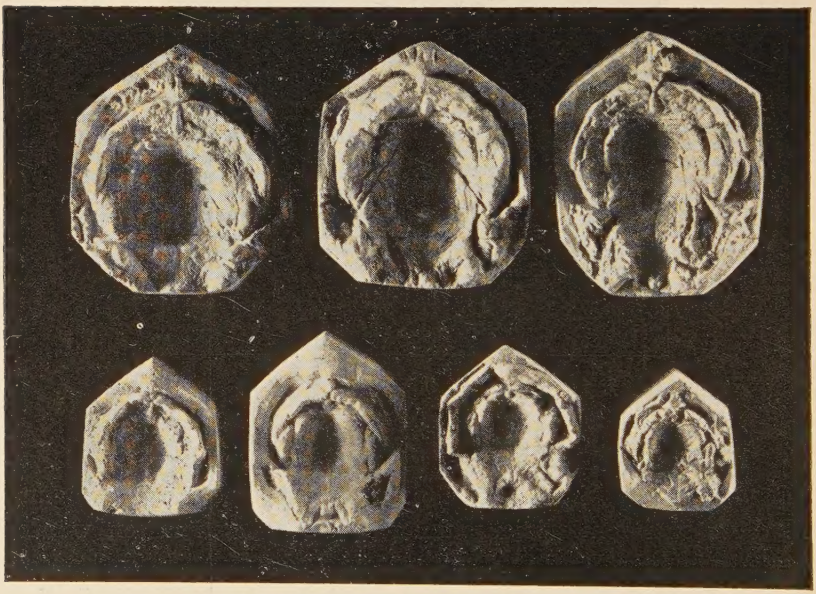

Bild 4. normale Gaumen

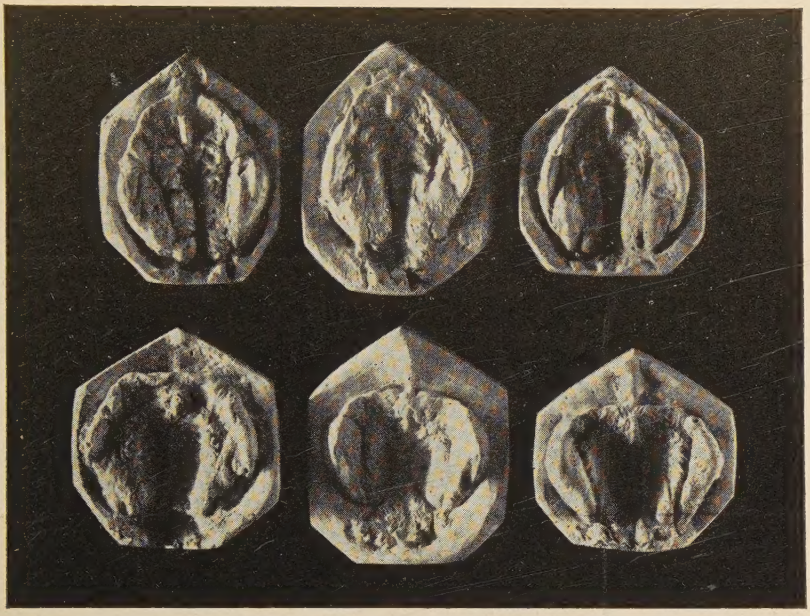

Bild 5.

von links nach rechts

1. Reihe:
S. 358/36 ♀
S. 171/36 ♀
S. 253/36 ♀

2. Reihe:
S. 265/35 ♂
S. 565/35 ♀
S. 234/36 ♀



Bild 6.

1. Reihe

♀

ohne Nr. ♂

X ♂

2. Reihe:

S. 723/35 ♂

S. 269/37 ♀

(quere Wangenspalte)

S. 725/35 ♀

backenzahnes zu weit ausladen. Hinten divergierende Alveolarränder zeigen nur zwei der untersuchten Gaumen. Auch sämtliche Alveolarränder der normalen Foeten konvergieren. — Auffallend ist die durchweg vorhandene verschiedengradige Schleimhautwulstung in sagittaler Richtung, die den Eindruck als den eines einheitlichen Gewölbes sehr stark beeinträchtigen. Ein Frontalschnitt würde Hügel und Täler zeigen. Aus diesem Grunde habe ich von einer Messung der Gaumenhöhe abgesehen, wie man überhaupt „Maße, die im geringsten willkürlich zu sein scheinen, lieber fortlassen" soll (B a u e r).

Man hat das Gefühl, als seien hier seitlich komprimierende Kräfte am Werke gewesen, die den Gaumen auf die Mittellinie zu in sich zusammengeschoben hätten. (Merkwürdigerweise ist dabei der linke Teil mit Ausnahme von drei Fällen — auch bei allen normalen Gaumen — ein wenig schmaler als der rechte.) Da der Oberkieferbogen mit seinen kräftigen Zahnkeimen aber nicht selbst komprimiert werden kann, weicht er nach vorn aus und es entsteht, was man in der Kieferorthopädie als Protrusion der Front bezeichnet. Diese macht sich schon bei seitlicher äußerer Betrachtung der meisten solcher Mißgeburten bemerkbar, verstärkt vielleicht noch durch den Umstand, daß zur Zeit der Geburt der Unterkiefer meist gegen den Oberkiefer im Wachstum zurückgeblieben ist.

Bei seitlicher Betrachtung der Modelle möchte man häufig von einer mehr oder weniger stark ausgeprägten Abweichung im Frontbezirk in vertikaler Richtung sprechen, und zwar nach oben. Vielleicht ist das Offenstehen des Mundes eine Folge davon in Analogie zu dem „offenen Biß" bezahnter Kiefer. Vielfach ist der Lippenschluß beim offenen Biß auch nur erzwungen zu erreichen. Offener Mund und vertikale Abweichungen fanden sich stets vergesellschaftet bei den einzelnen Individuen. Übergroße Untergesichtshöhe, die damit verbunden sein soll, fand ich nur in 3 von 11 Fällen, doch möchte ich annehmen, daß derartige Beziehungen für den Foeten auch noch nicht bestehen.

Die hirsekorngroßen gelblichweißen Knötchen in oder beiderseits der Raphe palati stellen keine Besonderheit dar. „Es handelt sich bei diesen Bohnschen Knötchen um mit Pflasterepithel gefüllte Retentionscysten, die sich nach einiger Zeit unter Platzen der Epitheldecke zurückbilden." (B r o c k).

Die Raphe palati ist in 8 Fällen deutlich gezeichnet, in 6 Fällen schwach —, in 2 Fällen überhaupt nicht zu erkennen. Ein einziger Gaumen weist medialen Schleimhautdefekt auf, der das Septum narium durchsehen läßt. Bei dem Wolfsrachen war keine Raphe zu erwarten. Desgleichen lassen sich bei ihm keinerlei Rugae palatinae unterscheiden, während diese bei fast allen übrigen Gaumen stark ausgeprägt sind.

Der weiche Gaumen wird leider häufig bei der Sektion verletzt, wenn nicht sogar vernichtet. Ich fand 6 Uvulae bifidae; ein Zäpfchen ist leicht eingekerbt. Dieses Ergebnis überrascht nicht, da die beiden Hälften des Zäpfchens erst zur Zeit der Geburt verschmelzen, manchmal sogar erst in den ersten Lebensmonaten (P e t e r).

Daß eine Spaltung des weichen Gaumens beobachtet werden kann, zeigt folgende Beschreibung Professor O t t o s unter Nr. IX seines vortrefflichen Werkes über Mißgeburten: . . . . „Velum autem palatinum et uvula fissa sunt." —

Wie sehr ich mich bemühte geeignete Anhaltspunkte für die Messungen an den Modellen zu finden, blieb dies Bestreben erfolglos. Soweit ich einen Einblick gewinnen konnte in die anthropologische Meßtechnik, geht diese stets vom bezahnten Kiefer aus. Außerdem bietet das unregelmäßige Relief besondere Schwierigkeiten. So hielt ich mich denn an M a r t i n und nahm die größte Breite, „wo sie sich findet. Der Ort ist variabel". Und zwar griff ich den äußeren Alveolarrand zwischen den Reißzeugzirkel, da man über den Sitz des Alveolar k a m m e s im Zweifel sein kann. Unter der größten Länge ist die Entfernung verstanden zwischen demjenigen Punkte, an welchem eine an die beiden Hinterränder der Alveolarfortsätze gelegte Tangente von der Median-Sagittalebene geschnitten wird, und dem Ansatz des Lippen-

bändchens, wieder mit dem Reißzeugzirkel in obiger Weise gemessen. Sämtliche Maße sind in Millimetern angegeben. Der Palatomaxillar-Index (Turner), von Saller schlechthin Gaumenindex genannt, ist die

$$\frac{\text{Gaumenbreite} \times 100}{\text{Gaumenlänge.}}$$

(Nach Bauer Längen-Breiten-Index.)

Folgende Zusammenstellung zeigt die große Variationsbreite der Daten:

	größte Breite		größte Länge		Gaumenindex	
	min.	max	min.	max.	min.	max.
normaler Foetus	15	33	11	26	119	150
bei Cranioschisis totalis	23	35	23	31	82	140

Wie gesagt, sind dies die Ergebnisse einer verhältnismäßig kleinen Untersuchungsreihe. Immerhin ist nur ein einziges Mal die Breite gleich der Länge, und ich finde nicht bestätigt, daß „bei Anencephalie das Verhältnis Oberkieferbreite zu Oberkieferlänge fast 1 : 1“ beträgt (Oschanitzky). Vielmehr geht dies oft beträchtlich unter oder über den Wert eins, während sich die Durchschnittswerte (jeweils arithmetisches Mittel) schon mehr diesem Werte nähern. Sie betragen für größte Breite 26,5, für größte Länge 24,6, woraus sich ein Gaumenindex von 108,95 ergibt gegenüber einem Durchschnitts-Gaumenindex für die normalen Foeten von 132. Es ist ja aber auch möglich, daß L. Oschanitzky anders gemessen hat.

Eine Beziehung zwischen Augenabstand und Gaumenbreite ließ sich nicht errechnen; man ist im Gegenteil vielfach erstaunt, welch breiter Gaumen dem schmalen Gesicht angehören soll und umgekehrt.

Nun ging ich daran die Gaumen von dem Schleimhautüberzug zu befreien. Da stellte sich zweierlei heraus:

1. eine große Anzahl der Gaumen weist einen sogenannten Torus auf,
2. bestätigt sich der Satz: „sehr oft ist die Schleimhaut des Gaumes mehr oder weniger intakt und die Spaltung betrifft allein den Knochen" (P e t e r).

Der Torus palatinus (Entdecker K u p f f e r 1879) ist eine sagittale Knochenerhebung verschiedener Höhe und Form. Er kann auch einseitig sein. „Bei diskontinuierlicher Torusbildung erheben sich zu beiden Seiten der Längsnaht kleine Bröckchen oder Wülstchen. Schon die geringste Erhebung in der Medianlinie ist dem Torus zuzurechnen" (B a u e r). Der Torus gilt bei

Bild 7.

S. 234/36 ♀
(doppelseitig durchgeh. vollständige Spalte; einziger Fall mit Schleimhautdefekt.)

S. 112/37 ♂
normal
im 9. Monat

S. 269/37 ♀
(eine Alveole median)

manchen Autoren als Degenerationszeichen. Häufig ist er bei Geisteskranken beobachtet worden.

Auf dem von den Gaumen angefertigten Röntgenbilde zeigen diese durchweg zwei strichartige, scharf umschriebene Schatten in der Mittellinie. Ich glaubte diese in dem Vorhandensein der Tori erklärt zu sehen, jedoch beweisen die stereoskopischen Röntgenaufnahmen eindeutig, daß die Schatten räumlich den Choanen näherliegen als die Gaumenplatten. So kann es sich also nur um die Zeichnung des Vomer handeln, da diese Erscheinung in mehr oder weniger starkem Grade ebenfalls bei den normalen Gaumen zu sehen ist, und ja auch nicht alle Gaumen mit einem Torus ausgestattet sind.

Die diesbezüglichen Untersuchungen ergeben Gaumenwülste von verschiedener Ausdehnung und der ansehnlichen Höhe von 1 bis zu 2,5 mm. Die ganze Länge des knöchernen Gaumens ist nur einmal mit einem Torus ausgestattet; in drei Fällen beschränkt sich dieser auf den Verlauf des maxillären Teils, in vier Fällen nur auf dessen vordere Hälfte bis zu drei Vierteln. Drei Wülste möchte ich als von beiden Seiten dachfirstartig ansteigend bezeichnen. Einseitige oder discontinuierliche Tori sind nicht zu verzeichnen, desgleichen kein sogenannter negativer Torus, der als Sulcus in die Erscheinung tritt. Vielleicht ist die Bildung dieser knöchernen Wülste auch auf die erwähnte Kompression des Oberkiefers zurückzuführen, zumal sich auch diese mehr im vorderen Teil des Gaumens geltend macht.

Dieser maxilläre Gaumenanteil bietet infolge des Längsgrates vielfach das Bild zweier schmaler Mulden, die bei dem Neugeborenen mit Wolfsrachen nach dem Alveolarfortsatz hin unter sich gehen. Die Suturae incisivae sind mit Ausnahme von letzterem deutlich ausgeprägt.

Die Suturae palatinae transversae verlaufen, von zwei Fällen abgesehen, wo sie sich nach vorn öffnen, nach hinten konkav. Sie liegen nicht immer ganz symmetrisch, so daß sie manchmal in zwei verschiedenen Punkten mit der Sutura palatina mediana zusammentreffen, eine Erscheinung, die auch an normalen Gaumen zuweilen zu beobachten ist.

Der palatinale Anteil des Gaumens erscheint, wo nicht gespalten, verhältnismäßig kurz und leicht konvex gekrümmt. In drei Fällen findet sich eine Spina nasalis posterior bipartita.

Was die knöchernen Spalten anbetrifft, so sind sie ziemlich häufig:

doppelseitig durchgehende vollständige Spalte 4 ×,
linksseitig durchgehende vollständige Spalte (Wolfsrachen) 1 ×,
zweite Hälfte des maxillären Anteils in Verbindung mit dem palatinialen Teil 3 ×,
und von der Sutura palatina transversa an rückwärts 3 ×.

Man sieht, die Zahl der Spaltbildungen nimmt von vorn nach hinten zu entsprechend dem Gaumenschluß, der in dieser Richtung in der 9.—10. Embryonalwoche erfolgt. Wo sich also die sekundären Gaumenplatten nicht vollständig oder überhaupt nicht vereinigt haben, müssen wir eine Störung irgendwelcher Art annehmen, die zu dieser Zeit einsetzte. Die aus Mangel an Platz über Gebühr lange zwischen die beiden Gaumenplatten gelagerte Zunge mag in manchen Fällen zur Erklärung der Spaltbildung dienen. Daß die Zunge besonders groß sei, habe ich nicht gefunden, nur ist sie in ihrem Raum beengt durch die Kieferkompression (auch der Unterkiefer ist verhältnismäßig sehr schmal beim Holoakranier) und die durch die daraus folgende Schleimhautwulstung eingeschränkte Wölbung. Aus diesem Grunde sucht sie sich vielleicht manchmal den Weg zwischen den Lippen hindurch ins Freie. Die Natur hat den knöchernen Schaden teilweise nachträglich auszugleichen versucht, indem sie ihn mit weichem Gewebe überbrückte, so daß er äußerlich nicht wahrzunehmen ist. —

Vergleicht man die knöchernen Gaumen mit den dazugehörigen Modellen, so muß man sagen: in den meisten Fällen entspricht das Schleimhautrelief ganz dem darunterliegenden knöchernen. Torus, Mulde und Alveolarfortsatz ergeben das Auf und Ab, das sich als Längswulstung äußert.

Bei dem Gaumen mit dem Wolfsrachen ist die Zeichnung am Skelett wesentlich schroffer als am Modell; der Schleimhaut-

bezug hat ausgeglichen. Statt zweier erster Incisivi ist in dem Fall von Makrostoma nur e i n e Alveole mit e i n e m Zahnkeim median vorhanden (siehe Bild 7). In zwei Fällen mit Torusbildung sollte man die Raphe etwas höher vermuten.

Bild 8. S. 396/37 ♂ (Wolfsrachen, vergrößert)

Zusammenfassung.

Es wurden die Gaumen von 18 Früchten mit Cranioschisis totalis untersucht. Ich glaube, daß der Gaumen der Holoakranier ganz besondere Merkmale aufweist, die von denen des normalen Foeten in mancherlei Richtung unterschieden sind.

Es lassen sich drei Typen herausstellen, ganz schmale, ganz breite, vorn abgeflachte und Übergangsformen. Sie zeigen zum Teil Abweichungen

1. in transversaler Richtung (Kompression),
2. in sagittaler Richtung (Protrusion der Front und Wulstung. Folge von Kompression).
3. in vertikaler Richtung („offener Biß").

Raphe und Rugae palatinae sind deutlich gezeichnet; nur in einem Fall besteht ein Schleimhautdefekt. Es wurden größte Gaumenbreite und -länge gemessen und daraus der Gaumenindex berechnet. Große Variationsbreite. Durchschnitts-Gaumenindex von 108,95 gegenüber dem normaler Foeten von 132.

Beziehungen zwischen Augenabstand und Gaumenbreite sind nicht ersichtlich.

Unter der intakten Schleimhaut finden sich Torus palatinus (bis zu 2,5 mm Höhe) und zahlreiche Spalten verschiedener Ausdehnung. Vielleicht ist die infolge Raummangels zwischen die Gaumenplatten gelagerte Zunge mit als Ursache anzusehen. Die Zunge scheint nicht vergrößert. Im ganzen entspricht Schleimhautrelief dem darunterliegenden knöchernen.

Schrifttum.

Ashley-Montagu, M. F.: Form und Umfang des Gaumens bei Neugeborenen. Int. J. of Orth. 1934, H. 7, 694; H. 8, 810.

Bauer, Moritz: Beiträge zur anthropologischen Untersuchung des harten Gaumens. Arch. Anthrop. N. F. Bd. 2, S. 159—84, 1904.

Brock, Joachim: Biologische Daten für den Kinderarzt. Band I, 1932; Band II, 1934. Springer, Berlin.

Corning, H. K.: Lehrbuch der Entwicklungsgeschichte des Menschen. Verlag I. F. Bergmann.

Deppe, Bernhard: Beitrag zum anatomischen Wesen der Anencephalie, Amyelie und Craniorhachischisis. Virch. Arch. Bd. 293, H. 1, 1934. Inaug. Diss. Göttingen 1934/35.

Friedrich, Karl: Über die angeborene quere Wangenspalte. Inaug. Diss. Göttingen 1932.

v. Gierke: Über die Skelettverhältnisse, insbesondere das Occipitale bei Craniorhachischisis und Cranioschisis. Ztrbl. Path. Bd. 53. S. 1, 1931.

Hammer, Ernst: Über den Einfluß der Gehirnentwicklung auf den Gesichtsschädel. Zieglers Beitr. path. Anat. 91, H. 3, 1933.

Kermauner: Mißbildungen des Rumpfes in Schwalbes Morphologie der Mißbildungen des Menschen und der Tiere. III. Teil, Kap. III, S. 87. Fischer, Jena 1909.

Loffing, Willibald: Die Hasenscharten und Gaumenspalten der Chirurgischen Universitätsklinik zu Göttingen aus den Jahren 1921—29. Inaug. Diss. Göttingen 1930.

Martin, Rud.: Lehrbuch der Anthropologie. Fischer, Jena, II. Bd. II. Aufl. 1928.

Materna, A.: Über die Skelettverhältnisse der Craniorhachischisis. Ztrbl. f. allgem. Path. u. pathol. Anat. Bd. 54, Nr. 1.

Mathis, Hermann: Über 9 Fälle von Kraniorhachischisis (Spina bifida) mit besonderer Berücksichtigung des axialen Skeletts. Virch. Arch. 257.

Oschanitzky, Laura: Zungen- und Kieferform bei Hirn- und Schädelmißbildungen. Zieglers Beitr. Bd. 95, S. 238.

Ossenkopp, G.: Die Entstehung der hirnlosen Mißgeburten. J. Psychol. Neur. Leipzig 1932, 44, S. 613—38.

Otto, Adolpho Guilelmo, Vratislaviae: Monstrorum Sexcentorum Descriptio Anatomica. MDCCCXLI. Sumptibus Ferdinandi Hirt.

Peter, K.: Atlas der Entwicklung der Nase und des Gaumens beim Menschen. Fischer, Jena 1909.

Peyton, William, T.: (Minneapolis) Die Dimensionen und das Wachstum des Gaumens beim normalen Kind und beim Kinde mit schweren Mißbildungen der Oberlippe und des Gaumens. Eine quantitative Studie. A. of Surg. 1931, H. 5, S. 704.

Port-Euler: Lehrbuch der Zahnheilkunde. München. J. F. Bergmann, 1934, 5. Aufl.

Saller, K.: Leitfaden der Anthropologie, Springer, Berlin 1930.

Sieglbauer, F.: Lehrbuch der normalen Anatomie des Menschen. Verl. Urban und Schwarzenberg, Berlin und Wien. 1927.

Schulz, Armin: Über zwei Fälle von querer Gesichtsspalte und ihre entwicklungsgeschichtliche Deutung. Ztrbl. f. Pathol. Bd. 66, Nr. 6.

Staemmler, M.: Der Entwicklungszustand des peripheren Nervensystems bei Anencephalie und Amyelie. Virchows Arch. 251, S. 703, 1924.

Winter, G.: Beiträge zur Kenntnis der Skelettveränderungen bei Anencephalen. Beitr. path. Anat. 1930, 85: 371—85.

Lebenslauf.

Am 4. November 1907 wurde ich als zweites Kind des damaligen Forstassessors Walter Strauß in Mikuszewo, Kreis Wreschen (jetzt Polen), geboren. Mit dem Wohnsitz wechselten wir Kinder vielfach Schule und Schulart. Im Herbst 1922 wurde ich in die Obertertia des Humanistischen Gymnasiums in Weilburg a. d. Lahn aufgenommen, wo ich Ostern 1927 als erstes und damals einziges Mädchen das Abiturientenexamen ablegte. Daraufhin war ich aus wirtschaftlichen und familiären Gründen im elterlichen Hause tätig.

Um mir eine Existenz zu gründen, begann ich Ostern 1933 mit dem Studium der Zahnheilkunde, das ich mit Interesse und Freude durchgeführt habe. Anfang November 1936 bestand ich in Göttingen das zahnärztliche Staatsexamen.

Ursula Strauß.